

Chirurgische extractietechnieken bij gezelschapsdieren

Frans Knaake¹ en Andries van Foreest²

Tijdschr Diergeneeskd 2005; 130: 618-623

SAMENVATTING

Het verwijderen van tanden en kiezen bij hond of kat is een chirurgische ingreep die in de dierenartsenpraktijk veel wordt uitgevoerd. In dit artikel wordt ingegaan op het technisch juist uitvoeren van het extraheren van gebitselementen door middel van een open chirurgische techniek. Ook wordt er aandacht besteed aan de indicaties om tot deze methode over te gaan, mogelijke complicaties en de voordelen van deze techniek.

SUMMARY

Surgical extraction techniques for companion animals

The extraction of teeth in cats and dogs is a common surgical intervention in veterinary practice. This article describes the correct technical approach to the surgical extraction of dental elements, focussing on the indications, possible complications, and advantages of this technique.

INLEIDING

Het verwijderen van gebitselementen is een van de meest voorkomende behandelingen bij gezelschapsdieren. Vaak wordt extractie beschouwd als een operatie van weinig betekenis. Als er sprake is van een ernstige parodontale aandoening waarbij de tand of kies bijna los in de alveole 'hangt', zal extraheren inderdaad een eenvoudige zaak zijn. Bij een gebitselement dat stevig in de alveole verankerd is, gaat extractie echter minder eenvoudig.

Voorafgaande aan iedere extractie is een extra- en intra-oraal en dentaal onderzoek noodzakelijk. Het is tevens een goed gebruik het gehele gebit voorafgaand aan een extractie te reinigen (17). In veel gevallen kan het gewenst zijn een aanvullend radiologisch onderzoek uit te voeren (8, 9, 14, 15, 17). Vervolgens wordt de diagnostiek en het behandelplan met de eigenaar van de patiënt besproken.

Wanneer extractie(s) is geïndiceerd, zijn meerdere technieken mogelijk. Welke methode er wordt gebruikt hangt af van de morfologie van het gebitselement, de pathologische veranderingen rondom het gebitselement en de persoonlijke voorkeur van de dierenarts.

De Wet Uitoefening Diergeneeskunde bepaalt dat het uitsluitend aan dierenartsen voorbehouden is extracties bij dieren uit te voeren. In dit kader is het verstandig dat de dierenarts serieus met dit gegeven omgaat en dat een extractie nooit zonder toestemming van de eigenaar mag worden uitgevoerd.

In dit artikel wordt nader ingegaan op de chirurgische extractietechniek bij gezelschapsdieren.

INDICATIES

Bij iedere patiënt wordt de indicatie tot extractie afzonderlijk

¹ F.A.C. Knaake, tandheelkundig dierenarts-practicus gezelschapsdieren Dierenkliniek Stevinstraat, Den Haag.

² Jhr. A.W. van Foreest, tandheelkundig dierenarts. Dierenkliniek Pietersberg, Oosterbeek. Veterinair Specialistisch Centrum De Wagenrenk, Wageningen.

gesteld. Bij gezelschapsdieren moet vooraf niet alleen rekening worden gehouden met de mogelijkheid om een gebitselement te conserveren in plaats van te verwijderen, maar ook is het van belang rekening te houden met de functionaliteit van het gebitselement. Een gefractureerde hoektand of grote scheurkies bij een politie- of bewakingshond is van grote waarde voor het werk dat deze hond verricht. De huidige mogelijkheden om deze tandfracturen zo te behandelen dat ze behouden kunnen worden, verdient verreweg de voorkeur. Bij een showhond die een complete dentitie moet kunnen tonen, kan het van belang zijn tanden en kiezen conservatief te behandelen in plaats van te extraheren. Het is van belang de motivatie en financieel-economische aspecten van het uitvoeren van tandheelkundige behandelingen na overleg met de eigenaar mee te laten wegen bij de overweging om tot het juiste behandelplan te komen.

Indicaties voor een chirurgische extractie zijn die gevallen waarbij een gesloten extractie complicaties gaat opleveren en er bij die methode veel schade aan de omgevende weefsels zal worden toegebracht. Voorbeelden waarbij chirurgische extracties nodig kunnen zijn:

- afwijkende anatomie van de wortels van een gebitselement;
- misvormde gebitselementen bijvoorbeeld dilaceratie (4, 17) ofwel een hoekstand tussen wortel en kroon van een gebitselement;
- wortelresorptie met/zonder ankylose van de wortels;
- gefractureerde (melk)hoektanden waarbij een therapie om de tand te behouden geen optie meer is of gecontraïndiceerd is;
- persisterende melkhoektanden met weinig of geen wortelresorptie (3, 8, 15);
- niet doorgebroken tanden en kiezen (18);
- de grote meerwortelige maxillaire kiezen (108, 208 en 109 en 209);
- de mandibulaire kiezen (309, 409, 310 en 410) (12);
- wortelfracturen, ook die tijdens een gesloten extractie ontstaan;
- achtergebleven wortelresten;
- afwijkingen aan de kaak bijvoorbeeld instabiliteit, aanwezigheid van of een grote kans op een fractuur (mandibulafRACTuur);
- de hoektanden en kiezen bij een kat (met name in het kader van 'odontoclastic resorptive lesions' - ORL).

INSTRUMENTARIUM

Het te gebruiken extractie-instrumentarium dient steriel verpakt te zijn voor de ingreep. Naast het instrumentarium voor een gesloten extractie, bestaande uit diverse elevatoren, luxatoren en extractietangen (4, 5, 6), is het volgende instrumentarium noodzakelijk:

- desinfectie/spoelmiddel, een chloorhexidine-oplossing¹;
- scalpelhouder met mesje nr. 11 of 15;

Veterinaire Tandheelkunde

- tandheelkundige unit met high speed (met waterkoeling) en/of low speed boor;
- boortjes (rond, fissuur,peer);
- luxator en/of elevator in verschillende maten;
- periostelevator (raspatorium) in verschillende maten;
- excavator/ cures;
- chirurgische set (naaldvoerder, pincet, prepareerschaar, tandvlees-schaar, wondhaakjes);
- knabbeltang/rongeur;
- hechtmateriaal: monofilament resorbeerbaar materiaal 4-0 of 5-0.

Een speciale vermelding verdienen de diamantschijfjes die soms gebruikt worden in plaats van fissuurboren of ronde boren voor het splitsen van de meerwortelige gebitselementen in éénwortelige gebitselementen. Deze zijn te groot voor het gebruik in de mondholte en moeilijk onder controle te houden. Er bestaat een reëel gevaar voor uitschieten in tong, lippen en wangen van de patiënt of vingers van dierenarts of assistente (3). Het gebruik van deze diamantschijfjes dient ontraden te worden.

EXTRACTIES VAN GEBITSELEMENTEN

Gesloten extractie

De *gesloten* extractie is een extractie waarbij geen alveolair bot wordt weggenomen of gingiva wordt ingesneden. Bij deze extractie zijn een adequaat instrumentarium (raspatorium, elevator, luxatoren en extractietangen) en een juiste extractietechniek onontbeerlijk. Een gesloten extractie verdient in veel gevallen de voorkeur wanneer het element slechts één wortel heeft, zoals een snijtand of een eerste premolaar, of wanneer het te extraheren element vrijwel los zit vanwege een parodontale aandoening en zonder complicatie te verwijderen is. Deze methode is eerder uitvoerig besproken (4, 5, 6), maar in deze artikelen wordt geen aandacht geschonken aan de chirurgische extractiemethode.

Chirurgische (open) extractie

Wanneer een gesloten extractie problemen kan gaan opleveren, bijvoorbeeld bij een parodontaal gezonde hoektand of een meerwortelig element in onder- of bovenkaak, verdient een open extractie de voorkeur omdat dit minder trauma aan de omgevende weefsels veroorzaakt (3, 7, 8, 10, 17). Bij een chirurgische extractie wordt een stuk van het alveolaire bot verwijderd na het maken van een gingivaflap (1, 3, 7, 8, 9, 10, 11, 15, 16, 18).

Bij de kat geniet de open extractie de voorkeur boven de gesloten extractie omdat de elementen vrij fragiel zijn vooral bij "odontoclastic resorptive lesions" (ORL), wortelresorptie en ankylose (9, 13, 14, 15, 18).

Wanneer op de preoperatieve röntgenfoto bij een kat duidelijke ankylose van de wortel wordt vastgesteld, kan volstaan worden met een kroonamputatie (2, 9, 13, 14, 18). Hierbij dient vermeld dat het element geen parodontitis of periapicale problemen mag vertonen, en de patiënt geen chronische stomatitis mag hebben (2, 13, 14). Is er een duidelijke parodontale ruimte zichtbaar dan dient de gehele wortel geëxtraheerd te worden. Het niet verwijderen van een wortelrest kan pijn en een osteomyelitis veroorzaken (15). Vaak is het on-

mogelijk een wortelrest te verwijderen met een gesloten extractie. Met een chirurgische extractie kan men eenvoudiger de wortelrest in beeld brengen en succesvol extraheren. Atomiseren is het uitboren van wortelresten en dient vermeden te worden (15, 19). Deze methode berust alleen op tactiel gevoel, er is onvoldoende waterkoeling op de plaats van het boren en vaak blijven er wortelresten achter met eventueel geïnfecteerde pulpa. Ook is een beschadiging van het mandibulaire kanaal, sinussen of de neusholte denkbaar. Bij persistente of gefractureerde melkhoekstanden is het soms raadzaam deze gebitselementen chirurgisch te extraheren (8). De wortel is lang en fragiel en bij gesloten extractie is de kans op fractureren groter. De achtergebleven wortels kunnen resorberen maar kunnen ook de uitgroei van de blijvende hoektand verstoren (3, 15). In geval van een (dreigende) malocclusie van de hoektanden is het van belang ook afgebroken wortelresten van de melkhoekstanden zorgvuldig te verwijderen.

EXTRACTIE TECHNIEK

Een goede anatomische kennis van het gebitselement en het omringende gebied bij het uitvoeren van extracties is essentieel. Het bekend zijn met structuren (het foramen infraorbitale, het foramen mentale met de daaruit tredende zenuwbannen en bloedvaten alsmede het mandibulaire kanaal) is van belang indien gingivaflappen gemaakt worden. Vooraf een röntgenopname van het te extraheren gebitselement maken is van belang. Bij het onderzoek zonder röntgenfoto weet men alleen iets over de kroon en niets over het verloop en conditie van de wortel(s) van het element.

Vorbereiding extractie

Een chirurgische extractie wordt uitgevoerd onder algehele anesthesie. Het verdient sterke aanbeveling de patiënt te intuberen voorafgaand aan de behandeling en in de oropharynx tampons (gaasjes) of een (stuk) spons te plaatsen om het water, bloed en debris tijdens de professionele gebitsreiniging en extractie op te vangen (8, 15) om een secundaire aspiratiepneumonie te voorkomen.

Goede expositie van het te extraheren gebitselement en een goede zichtbaarheid ervan maken de extractie eenvoudiger. Goede positionering van de patiënt, goede verlichting van het werkgebied en irrigatie van het extractiegebied bevorderen het succes van de ingreep. Aseptisch werken is aanbevolen: eerst tandsteen, tandplaque en debris verwijderen, de mondholte spoelen met water en vervolgens met een chloorhexidine-oplossing (10, 17).

Indien het operatieveld ontstekingsverschijnselen vertoont kan preoperatief amoxicilline+ clavulaanzuur intraveneus² (off label use) of op dezelfde dag kort voorafgaand aan de behandeling oraal amoxicilline+clavulaanzuur worden toegediend. Dit zal een bacteriëmie couperen (16).

Het maken van een gingiva flap

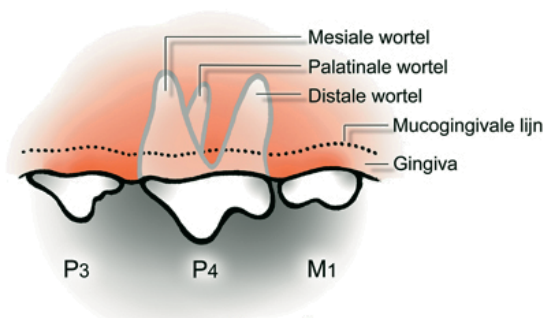
Met een scapelmesje nr. 11 of 15 de gingiva insnijden om een gingiva flap te creëren. Bij het insnijden voelt de gingiva wat sponzig aan. Insnijden tot op het alveolaire bot. Voor het maken van een mucoperiostale flap (zie figuur 2 en foto 1) een snede maken aan de buccale zijde, mesiaal of distaal van het gebitselement vanaf de gingiva tot over de mucogingivale lijn. De gingiva linguaal en buccaal losmaken van de kroon. Met een periostelevator een voldoende grote driehoek-

¹ Hexarinse®, Virbac Nederland BV, Barneveld.

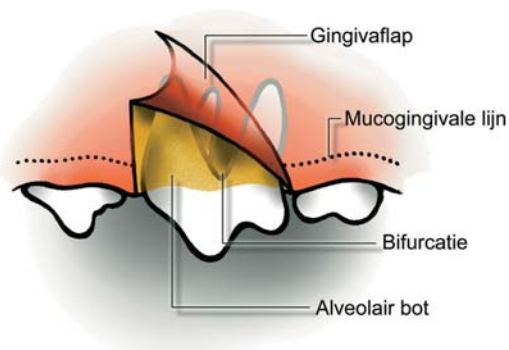
² Augmentin® poeder voor infusievloeistof, GlaxoSmithKline-CH, Zeist.

Veterinaire Tandheelkunde

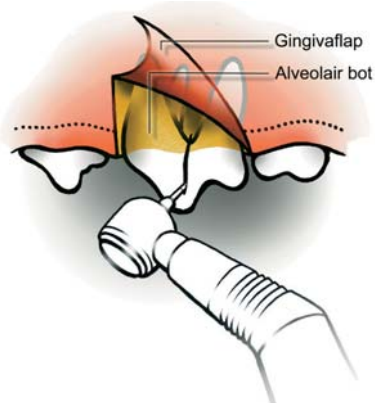
kige weefsel flap van het bot verwijderen en wel zodanig dat het alveolaire bot van de wortel te zien is. Bij onvoldoende zichtbaarheid op de wortel van het gebitslement dan kan de mucoperiostale flap verlengd worden door de snede over de gingivarand te verlengen. Is er onvoldoende zichtbaarheid een extra snede maken aan de andere (buccale) zijde van het element, zodat er een mucoperiostale flap ontstaat met vier hoeken. Maak in ieder geval de mucoperiostale flap wijder dan het te creëren benig defect zodat de hechtingen van de flap later niet over een dode/holle ruimte komen te liggen (15). Hoe groter de gingivaflap, hoe beter de zichtbaarheid. Het genezingsproces van een grote of kleine mucoperiostale flap blijft gelijk (8). Behandel de mucoperiostale flap met grote zorg tijdens de procedure aangezien deze in een latere fase van de behandeling wordt gehecht over de extractie-



Figuur 1



Figuur 2



Figuur 3

plaats. De hulp van een assistente die de mucoperiostale flap van het operatiegebied met een klein wondhaakje opzij houdt is wenselijk. Eén of meerdere steunhechtingen plaatsen kan een optie zijn.

Het extraheren van het element

Een éénwortelig element

Voor het verwijderen van het alveolaire bot aan buccale zijde gebruikt men bij voorkeur een high speed boor met voldoende waterkoeling. Beschikt men niet over een dentale unit dan kan men met een rongeur of een scherpe elevator het alveolaire bot wegprepareren (15, 18).

Met een watergekoeld, liefst high speed, handstuk met een ronde of peervormige boor wordt het vestibulaire bot verlaagd, iets verder dan halverwege de wortel, een alveoloto-

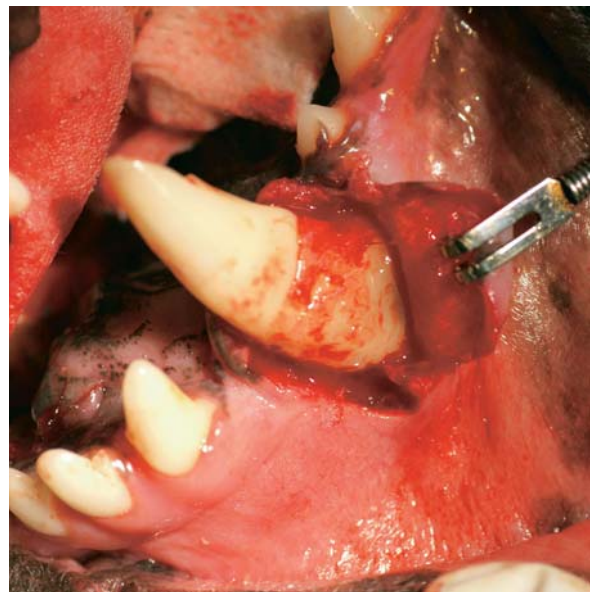


Foto 1

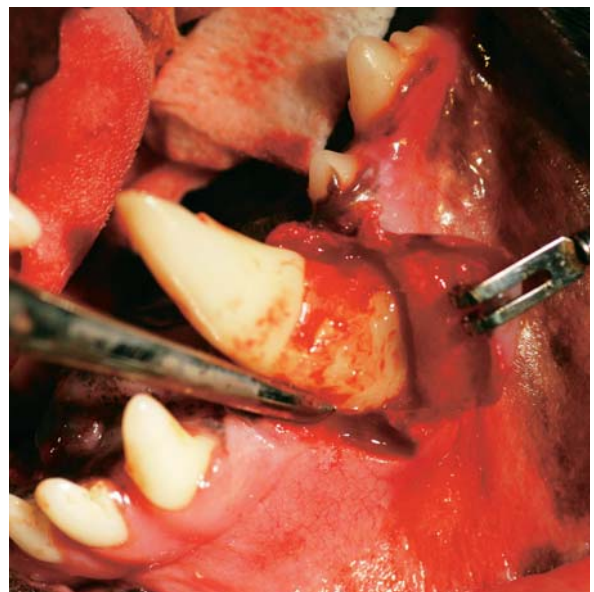


Foto 2

Veterinaire Tandheelkunde

mie (7). Bij het bewerken van het bot is het aan te bevelen een penselende (vegende) beweging te maken, waarbij de zijkanten van de boor het bot bewerken. Het toerental moet niet te hoog zijn, de druk met het boortje matig en de waterkoeling royaal (1).

Met een fissuurboor wordt langs de wortel mesiaal en distaal een smalle sleuf gemaakt. Via deze twee sleuven wordt met behulp van een elevator de wortel losgemaakt uit de tandkas door middel van voorzichtig roterende bewegingen (foto 2, figuur 5). Bij die roterende bewegingen is er een spanning op het element van tenminste 10-15 tellen. Net zoals bij een gesloten extractie het geval is, zullen in die 15 tellen de parodontale vezels verscheuren waardoor het gebitselement los raakt in de alveole. Is er onvoldoende succes dan kan er meer alveolair bot worden verwijderd.

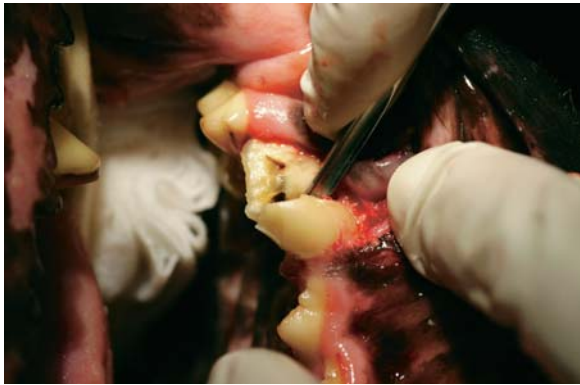

Foto 3

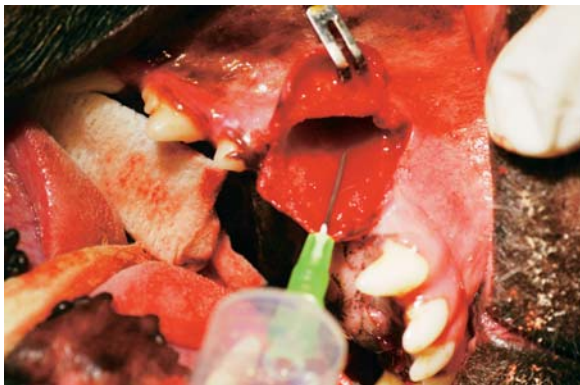

Foto 4

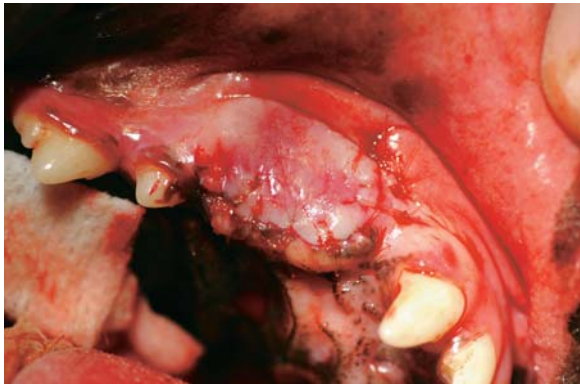

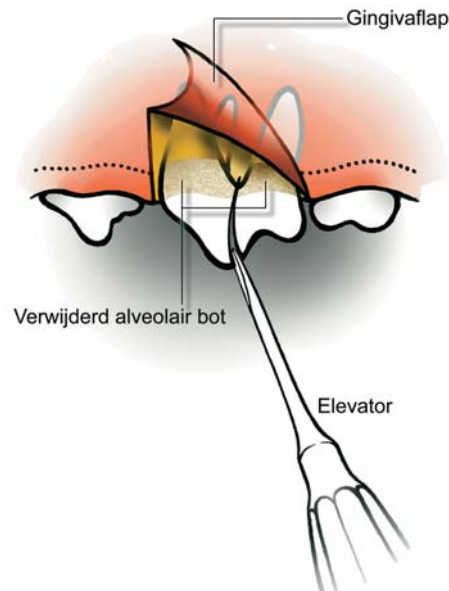
Foto 5

Meerwortelig element

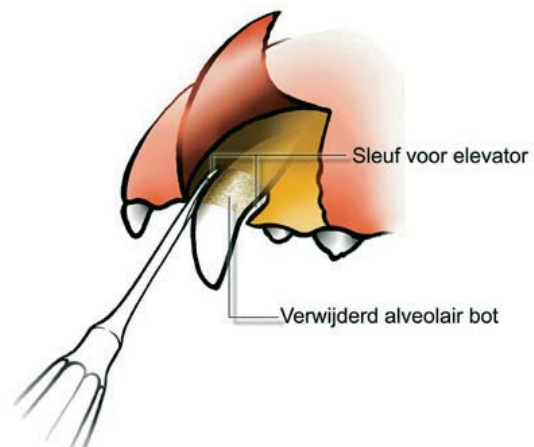
Door het creëren van de gingivaflap is de furcatie van het te extraheren gebitselement goed zichtbaar. Als een meerwortelig gebitselement geëxtraheerd wordt, bijvoorbeeld de maxillaire scheurkies (108, 208) of mandibulaire eerste molaar (309, 409) dan wordt dit gebitselement met behulp van een fissuurboor of ronde boor gesplitst in éénwortelige delen. Een methode is om juist onder de furcatie met een ronde boor naar de kroon toe te splijten waardoor er een bredere opening ontstaat tussen de kroondelen hetgeen het inbrengen van een luxator vergemakkelijkt (figuur 3) (8, 17). Een andere methode is die waarbij met een fissuurboor door de kroon en furcatie heen gespleten wordt van buccaal naar linguaal toe (18).

Indien noodzakelijk kan het alveolaire bot met behulp van de high speed boor wat verlaagd worden bij voorkeur alleen aan buccale zijde (figuur 4) (18). Dit kan de extractie aanzienlijk eenvoudiger maken omdat hiermee de elevator of luxator dieper in de alveolaire ruimte gebracht kan worden (17).

Bij meerwortelige gebitselementen kan de elevator of luxator



Figuur 4



Figuur 5

Veterinaire Tandheelkunde

tor geplaatst worden in de splitsing die gemaakt is met de boor in de furcatie en zodoende het element los te maken uit de alveole (foto 3, figuur 4). Wanneer het gebitselement los komt uit de alveole wordt deze geëxtraheerd (1).

Bij het extraheren van meerwortelige elementen moet vermeden worden belangrijke anatomische structuren zoals het mandibulaire kanaal, het infraorbitale kanaal en de daaruit uittrekkende bloedvaten en zenuwen en de orbita te beschadigen. Naast het gebruik van het goed onderhouden materiaal (scherpe elevatoren) en een optimale instrumentbeheersing, is goede anatomische kennis van het operatiegebied essentieel (4, 8, 12, 18).

Verzorging van de extractiewond/wondtoilet

Een eenvoudig wondtoilet bestaat uit:

- 1 Verzorging van de botranden (alveoloplastie). De scherpe randen van het bot op de extractieplaats kunnen worden afgerond, bij voorkeur met een rongeur (knabbeltang) en/of met een watergekoelde ronde boor. Losliggende botsplinters worden verwijderd. De alveolus wordt met behulp van scherpe curette uitgecuretteerd en gespoeld (7, 13).
- 2 Verzorging van de gingiva. In het algemeen zo conservatief mogelijk aangezien dit weefsel de extractieplaats zal bedekken. Rafelige gingivaranden bijwerken en losse botfragmenten aan de mucoperiostale flap verwijderen.
- 3 Na correctie van het bot en de gingiva (wondtoilet) en na het behandelen van eventuele complicaties, wordt de wond uitgespoeld met een fysiologische zoutoplossing (Foto 4) en voorzichtig gedroogd. Bij tandextracties in de bovenkaak moet men erop letten of er bloederige vloeistof uit één van de neusgaten komt bij het spoelen. Er kan een open verbinding bestaan met de neusholte ten gevolge van een chronisch periapicaal ontstekingsproces of destructie van het bot rondom de apex tijdens de extractie. Als dat het geval is dan dient, zeker bij een gesloten extractie, de extractiewond zorgvuldig te worden gesloten om een permanente oronasale fistel te voorkomen (15).
- 4 De extractieplaats wordt gesloten door de mucogingivale flap over de extractieplaats te plaatsen naar de palatum- of linguale zijde van de alveolus (foto 5). Bij voorkeur wordt monofilament materiaal gebruikt bij het hechten (4-0 of 5-0) (16, 17). Het is van groot belang dat er geen spanning op de te hechten flap staat. Deze spanning is te voorkomen door een voldoende grote flap te creëren of het perioost aan de binnenzijde van de gingivaflap aan apicale zijde voorzichtig (opletten voor perforatie van de flap!) in te snijden. Eventueel kan het alveolaire bot wat ingekort worden (8). De knopen van de hechtingen mogen niet over een dode ruimte worden gelegd maar juist over het benige gedeelte. Als het niet mogelijk blijkt de gehele wond te sluiten dan zal de overgebleven opening doorgaans sluiten door middel van granulatie (8). Het hechten bevordert in hoge mate een snelle genezing. Voordelen van het hechten van de extractieplaats bij zowel een open als een gesloten extractie zijn onder meer het voorkomen van contaminatie door voedsel en ander debris, het voorkomen van verlies van een bloedstolsel in de alveole, wat eventueel kan leiden tot postoperatieve bloedingen, het beschermen van het bot en onderliggende weefsels en minder pijn bij de patiënt (8). Nadeel van het hechten kan zijn dat er geïnfecteerd weefsel in de wond achterblijft. Echter door goede behandeling van de alveolus kan dit

worden voorkomen. In de praktijk wordt het hechten van de extractieplaats, of door onbekendheid met deze methode, om praktische en financieel-economische redenen vaak achterwege gelaten.

Nabehandeling bij een chirurgische extractie bestaat uit het adviseren van zacht voedsel (7, 18) en vermijden van het kauwen op harde voorwerpen en speelgoed gedurende een week. De gehechte extractieplaats is in de regel binnen een week genezen. Pijnstilling wordt voorgeschreven gedurende drie tot vijf dagen. Antibiotica is post operatief zelden noodzakelijk, alleen in geval van osteomyelitis of abscessen.

COMPLICATIES BIJ CHIRURGISCHE EXTRACTIES

De complicaties die kunnen optreden bij een eenvoudige, gesloten extractie van gebitselementen zijn elders beschreven (4, 5, 6). De complicaties die optreden bij een chirurgische extractie komen grotendeels overeen met die van een gesloten extractie. Bij de in dit artikel beschreven chirurgische extractiemethoden zijn de volgende complicaties mogelijk:

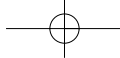
- beschadiging van een buurelement indien er te ruw wordt geëxtraheerd of te veel bot wordt verwijderd;
- beschadiging van een blijvende opvolger (extractie melkhoekstand) door verkeerde extractietechniek;
- thermale necrose van het bot of van de weke delen bij onvoldoende waterkoeling bij het gebruik van de boor (8);
- bloedingen, bijvoorbeeld bij beschadigen van het mandibulair kanaal of van grote bloedvaten, onder andere bij maken van een mucogingivale flap (8, 10);
- kaakfractuur, bijvoorbeeld bij een ernstige parodontitis van de eerste mandibulaire molaar (309,409) (röntgenfoto!) (8, 10);
- antrumperforatie van de bovenkaak/oronasale opening bij onjuist extraheren;
- gestoorde wondgenezing;
- sublinguaal oedeem bij trauma van het tongweefsel door ruwe extractietechniek (8);
- alveolitis of uitgebreidere infectie (dry-socket) (10, 18);
- ontstekingen van bot of weke delen door bijvoorbeeld onvoldoende spoelen/uitcureteren;
- pijn door onjuiste techniek of door beschadigen van zenuwbanen bij het creëren van de mucogingivale flap;
- oronasale fistels, die echter worden gesloten bij het hechten van de mucogingivale flap (8, 10);
- postoperatief emfyseem door lucht inblazen (bij drogen of boren) in weefsel (vooral de kat is gevoelig) (8);

CONCLUSIE

Een gesloten extractie verdient in veel gevallen de voorkeur wanneer het gebitselement slechts één wortel heeft (snijtand, eerste premolaar) of dat het te extraheren gebitselement erg mobiel is vanwege een parodontale aandoening en zonder complicaties te verwijderen is.

Wanneer een gesloten extractie problemen kan gaan opleveren, bijvoorbeeld bij een parodontaal gezonde hoekstand of een meerwortelig gebitselement verdient een open extractie de voorkeur omdat dit minder trauma aan de omgevende weefsels veroorzaakt.

Uit de humane tandheelkunde is bekend dat patiënten minder pijn hebben na een chirurgische extractie dan bij een gesloten extractie en er kan van uitgegaan worden dat dit ook



Veterinaire Tandheelkunde

zal gelden voor onze patiënten. Het hechten van de extractieplaats, zowel bij open als gesloten extracties, veroorzaakt ook minder postoperatieve pijn.

Een chirurgische extractie is bij voldoende ervaring een relatief snelle methode, hetgeen tijdwinst oplevert waardoor tevens de anesthesieduur voor het dier bekort kan worden. Indien men eerst een gesloten extractie uitvoert en er ontstaan problemen of complicaties dan kan altijd nog overgeschakeld worden op een chirurgische extractie.

LITERATUUR

- 1 Carmichael T. Surgical extraction of the maxillary fourth premolar tooth in the dog. *J Vet Dent* 2002; 19: 231-233.
- 2 DuPont G. Crown amputation with intentional root retention for advanced feline resorptive lesions- A clinical study. *Journal Veterinary Dentistry* 1998; 12 (1): 9-13.
- 3 Emily P, and Penman S. In: *Handbook of Small Animal Dentistry*. Pergamon Press Oxford 2nd Ed 1994: 95-102.
- 4 Foreest, AW van. *Tandheelkunde bij gezelschapsdieren*. Elsevier, Maarssen, 1999.
- 5 Foreest, AW van. Extraheren van gebitselementen bij de kat. *Tijdschr Diergeneeskd* 1995; 120: 106-112.
- 6 Foreest, AW van. Exodontia bij de hond. *Tijdschr Diergeneeskd* 1992; 117: 199-206.
- 7 Frost Fitch P. Surgical extraction of the maxillary canine tooth. *J Vet Dent* 2003; 20: 55-58.
- 8 Gorrel C. *Veterinary Dentistry for the General Practitioner*. Saunders, Edinburgh 2004: 157-174.
- 9 Gorrel C. Feline odonoclastic resorptive lesions. *Proceedings WSAVA Congress Bangkok, 2003*: 117-120.
- 10 Gorrel C, and Robinson J. In: *Manual of Small Animal Dentistry*, 2nd Ed, BSAVA, 1995: 145-149.
- 11 Knaake F. *Extractietechnieken bij gezelschapsdieren- PAO-Diergeneeskunde*, 11 juni 2004.
- 12 Manfra Maretta S. Surgical extraction of the mandibular first molar tooth in the dog. *J Vet Dent* 2002; 19: 46-50.
- 13 Manfra Maretta S. Dental extractions techniques. *Proceedings World Congress Amsterdam 2000*: 72-73.
- 14 Verhaert L. Gebits- en mondproblemen bij de kat diagnose, behandeling en preventie. *Vlaams Diergeneeskundig Tijdschrift*, 2002; 71: 100-108.
- 15 Verstraete FJM. Surgical extractions. *Proceedings Voorjaarsdagen Amsterdam 2003*: 166-168.
- 16 Verstraete FJM. Principles of oral surgery. *Proceedings Voorjaarsdagen Amsterdam 2003*: 163-166.
- 17 Verstraete FJM. Surgical vs. closed extraction techniques. *Proceedings WSAVA Congress Bangkok, 2003*: 123.
- 18 Wiggs RB, and Lobprise HB. Oral surgery. In: Wiggs RB and Lobprise HB. eds. *Veterinary dentistry: principles and practice*. Lippincott-Raven, Philadelphia. 1997: 234-241.
- 19 Wiggs RB, Guiton S, and Johnston N. *Veterinary Seminar Dentistry*. *Proceedings BSAVA Congress Birmingham B16 Dentistry Veterinary Seminar, 2003*: 31-46.